Aus der Univ. Hautklinik Erlangen. Vorstand: Prof. Dr. Leo Hauck.

Ein Beitrag zu den chronischen Pyodermien der Haut.

2 Fälle von Pyodermia chronica papillaris et exulcerans.

Inaugural-Dissertation

zur Erlangung der Doktorwürde
einer Hohen Medizinischen Fakultät
der Friedrich-Alexanders-Universität zu Erlangen

vorgelegt von
Otto Scheider
aus Ansbach.

Tag der mündlichen Prüfung: 17. Januar 1936.

Buchdruckerei Robert Windsheimer, Erlangen-Bruck.
1936

Referent: Profeſſor Dr. med. L. Hauck.
Dekan: Geheimrat Prof. Dr. Fr. Jamin.

R. UNIV.
BIBLIOTHEEK
LEIDEN

Die chroniſchen Pyodermien in der engeren Faſſung des Begriffes, d. h. die Fälle von unterminierender Eiterung mit eigenartiger papillomatös verrucös wuchernder Narbenbildung, finden ſich im Schrifttum in den erſten Jahren dieſes Jahrhunderts erſtmalig in den Arbeiten von Bosselini und Anthony veröffentlicht. Als Krankheitsbild, das in ſeinen Grundzügen dieſem Gebiet nahe ſteht, beſteht allerdings ſchon ſeit 1869 die Dermatitis papillaris capillitii Kaposi.

Bis in die Mitte des letzten Jahrzehnts ſind dann eine ganze Reihe von Demonſtrationen und Arbeiten über hierher gehörige Fälle zu verfolgen, die jedoch infolge Fehlens gültiger gemeinſamer Geſichtspunkte unter dem jeweiligen Befund möglichſt angepaßter verſchiedenartiger Bezeichnung angeführt werden. Die bis heute noch beſtehende teilweiſe Unklarheit über Urſache und Weſen der eigenartigen wie vielformigen Hautkrankheit hat im Verein mit der Fülle der Namen ein ziemliches Wirrwarr von Begriffen und Theorien entſtehen laſſen. Beſtrebungen nach einer geordnet zuſammenfaſſenden Betrachtungsweiſe führten erſt im Verlauf des letzten Jahrzehnts zu brauchbaren Teilergebniſſen. Wurde auch eine Einheitlichkeit der Anſichten noch nicht erzielt, ſo konnte doch eine Reihe von Geſichtspunkten für die Betrachtung derartiger Krankheitsbilder ſchärfer umriſſen und dadurch der weiteren Forſchung der Weg zur Erzielung von in dieſem Sinne verwertbaren Reſultaten gezeigt werden. In Verfolgung dieſer Richtlinien wurde von Zurhelle und Klein unter der von E. Hoffmann geprägten Bezeichnung „Pyodermia chronica papillaris et exulcerans“ ein Krankheitsbild abgegrenzt, das — ungeachtet mancher noch ungeklärter Grundlagen — weſentliche übereinſtimmende Merkmale bietet.

Von der Hautaffektion befallen erſcheinen meiſt Individuen von ſchwächlicher Konſtitution und mäßigem bis reduziertem

Ernährungszuſtand, wobei das männliche Geſchlecht ſtark überwiegt. Übereinſtimmend wird die Beſchäftigung in ländlichen Betrieben, bei Erdarbeiten überhaupt oder doch in Berufen, die in anderer Weiſe die Intaktheit und Sauberkeit der Haut gefährden, als begünſtigendes Moment angeſprochen. Im Zuſammenhang damit ſteht der mehrfach beſchriebene Ausbruch der Affektion im Anſchluß an eine meiſt geringe Verletzung oder doch die Annahme von außen her vorbereitend einwirkender Hautſchädigungen. Das Lebensalter zeigt keine annähernde Konſtante. Für das Krankheitsbild ſelbſt wird eine umſchriebene beſondere Lokaliſation nicht gefordert, doch ſcheint einen bevorzugten Sitz der Handrücken zu bilden.

Das Ausſehen der in Ein- und Mehrzahl herdförmig auftretenden Erſcheinungen iſt nach Ausdehnung wie Verlauf verſchieden. Der ausgebildete Pyodermieherd imponiert übereinſtimmend als markſtück- bis handflächengroßer Bereich höckerig-warziger Haut mit mehr oder weniger maſſigen Kruſtenauflagerungen auf der eigenartig ſchwammig-poröſen Hautdecke. Unter Druck auf dieſe Decke kommt es zu ſiebartigem Austritt von eitrig flüſſiger oder breiiger Subſtanz aus vielen feinen Öffnungen. Daneben finden ſich narbige Stadien des Prozeſſes von teils ausgeprägt papillomatös verrucöser Beſchaffenheit, teils von geſtricktem Ausſehen mit kolbigen Auflagerungen und Hautbrücken beſchrieben, aus deren unterminierter Decke vielfach talgig breiige Maſſen ausgepreßt werden können.

Die hiſtologiſchen Unterſuchungen, mögen ſie eine völlige Einheitlichkeit auch vermiſſen laſſen, zeigen übereinſtimmend Parakeratoſe, Wucherung des Epithels in allen Graden bis zum ſtrangartigen Vordringen in die Tiefe der Cutis. Die Zellenvermehrung geht bis zur klumpigen, epitheliomähnlichen epidermalen Wucherung, zeigt jedoch nie infiltrierendes Fortſchreiten malignen Charakters. Im Cutisbereich tritt die auffallende Erweiterung der Lymphbahnen neben dem Beſtehen eines unſpezifiſchen Granulationsgewebes hervor, deſſen Zuſammenſetzung neben Lymphozyten und Plasmazellen in mehreren Fällen Rieſenzellen und vereinzelt epitheloide Beſtandteile kennzeichnen. Endlich finden ſich in der Cutis Höhlenbildungen wie bei cutanen Abſceſſen. Die umſtrittenen Veränderungen an den Follikeln

beſtehen im weſentlichen aus einem folliculären und perifolliculären Infiltrat neben Hornſtauung im Follikel, der vielfach den Ausgangspunkt der in die Tiefe wuchernden Epithelſtränge darſtellt.

Auf die Tatſache, daß die Pyodermia chronica papillaris et exulcerans Fälle folliculären wie nicht folliculären Aufbaues umfaßt, wird im ſpäteren noch einzugehen ſein.

Die bakteriologiſchen Reſultate ſtimmen überein in dem Nachweis von Staphylococcen oder Streptococcen. Im einzelnen wurden vorwiegend hämolytiſche Staphylococcen (Staphylococcus aureus pyogenes hämolyticus oder Staphylococcus albus hämolyticus), ſeltener hämolytiſche Streptococcen, nur vereinzelt der Streptococcus viridans gefunden. Ihre Rolle als Erreger der Affektion hat angeſichts des Fehlens anderer Urſachen wenn auch nicht Gewißheit, ſo doch große Wahrſcheinlichkeit erhalten, die Art ihrer Wirkſamkeit iſt noch ziemlich fraglich. Mehrfach angeſtellte Verſuche zur Feſtſtellung der Virulenz lauten in ihren Reſultaten, unter kritiſcher Beurteilung ihrer Verwertbarkeit, ziemlich gleich und laſſen einen nur mittelmäßigen Virulenzgrad annehmen.

Gleiche Beſtimmungen an phyſiologiſch auf und ſogar innerhalb der Haut vorkommenden Coccenarten ſind im Prinzip widerſpruchsvoll. Während Michael und Neiſer durch eine Reihe von Kennzeichen die Pathogenität und Virulenz beſtätigt ſehen, unterſtreicht Hilgers die ſtetigen Schwankungen letzterer und teilt die Hautkeime in drei ineinander übergehende Stadien (Anflugs-, Haft- und Invaſionskeime) ein. Für die praktiſche Betrachtung ergibt ſich immerhin in jedem Falle das Vorkommen virulenter Coccenarten auf und in der geſunden Haut neben dem allgemein gelungenen Nachweis gleicher Coccenarten aus den Pyodermieherden.

Da die bakteriologiſchen Unterſuchungen die Aetiologie des Krankheitsbildes noch nicht endgültig zu ſichern vermochten, wird die Stellung der Diagnoſe umſo mehr von eingehendſter Erſchöpfung aller differentialdiagnoſtiſchen Möglichkeiten abhängig gemacht. Die geradezu vollendete Übereinſtimmung des kliniſchen Bildes der chron. Pyodermie mit dem von Hauttuberculoſen (Tuberculosis cutis verrucosa oder auch Lupus vulgaris),

Lues-Formen, Blastomycose, Jododerm und Bromoderm erschwert die Erfüllung dieser Forderung. Die beiden letztgenannten Krankheitsbilder konnten wohl jeweils noch rein anamnestisch ausgeschlossen werden, alle übrigen dagegen waren nur durch ausreichende Untersuchungen histologischer wie bakteriologischer Art mit Sicherheit von den chronischen Pyodermien abzugrenzen.

So ergaben in solchen Fällen angelegte Hefekulturen vereinzelt (Tschernoguboff) Wachstum von auf der Haut physiologisch vorkommenden Hefearten. Tschernoguboff betont die Bedeutungslosigkeit eines solchen Nachweises und warnt vor der Annahme einer Mycose auf Grund von Zufallsbefunden.
Die Trennung der Pyodermiefälle von Pilzerkrankungen geschah durchwegs durch eingehende mikroskopische Untersuchungen, darüber hinaus wurden von verschiedenen Seiten Cutanreaktionen mit Pilzextrakten mit negativem Ergebnis durchgeführt. Ebenso negativ verliefen hier die dem Nachweis einer Lues dienenden serologischen Methoden nach Wassermann, Meinicke, Kahn u. a.

Eine positive Tuberculin-Cutanreaktion nach Pirquet fand sich lediglich bei einigen „acne-conglobata-ähnlichen" Fällen H. Hoffmanns im Zusammenhang mit nachgewiesenen Organtuberculosen.

Tierversuche beschäftigten sich zunächst mit weiterer Sicherung der Diagnose gegenüber den Pilzerkrankungen und der Tuberculose. Zurhelle und Klein berichten von negativ verlaufenen Impfungen an fünf Fällen, wobei Eiter Ratten und Meerschweinchen unter die Bauchhaut gebracht worden war. Kumer hat Versuche in Form von Einreibungen in die skarifizierte Haut angestellt, die auch auf menschliche Haut ohne positives Ergebnis ausgedehnt wurden.

Aus den negativen Ergebnissen aller differentialdiagnostischen Untersuchungen und Erwägungen ergibt sich, unterstützt durch den aber nur eingeschränkt verwertbaren Nachweis eiterbildender Coccen, die Diagnose.

Es wurde einleitend schon betont, daß ein Versuch, die in ihren Grundzügen übereinstimmenden chronischen Pyodermien unterzuteilen heute endgültig noch nicht möglich erscheint. Tat-

ſächlich ergibt die Betrachtung lediglich ein unterſchiedliches Überwiegen von lokaliſatoriſchen oder ſymptomatiſchen Momenten einzelner durch die Form der Diagnoſe äußerlich voneinander getrennter Krankheitsbilder.

So tritt in einer Reihe derſelben der vegetierende Charakter gegenüber der Abszedierung und Exulceration in den Vordergrund, ebenſo beſteht auch das umgekehrte Verhältnis. Wie fraglich dieſe von Ruiter ſcharf gezogene Grenze an ſich wird, zeigt die Pyodermia chronica papillaris et exulcerans als ausgeſprochene Miſchform, wenn auch in manchen Fällen zur ulceröſen Seite neigend.

Der Verſuch einer Trennung oberflächlicher, alſo auf die Epidermis beſchränkter Fälle von den die Cutis mitbeteiligenden, hat ebenfalls gewiſſe Unklarheiten nicht vermeiden können. Als Beiſpiel diene ein von Dammann als oberflächliche Form veröffentlichter Fall, deſſen mikroskopiſcher Befund eine, wenn auch als ſekundär betonte Mitbeteiligung der Cutis feſtſtellte.

Das von Tachau für eine Trennung als ausſchlaggebend geforderte Verhalten der Follikel endlich, ſteht der Tatſache gegenüber, daß in den Fällen von Zurhelle und Klein wie Kumer der folliculäre neben dem nichtfolliculären Typus ſteht, d. h. daß die Entzündung von den Follikeln ihren Ausgang nimmt oder nicht, Ruiters Arbeiten aus der Groninger Schule (Zurhelle) lehnen denn auch eine derartige Trennungslinie ab.

Der Zweck dieſer Gegenüberſtellungen ſoll ſein, die gemeinſame Brücke zu zeigen, die von der rein vegetierenden zur ulcerösen, von der oberflächlichen zur tiefen, von der folliculären zur nichtfolliculären Form führt. Dieſe Frageſtellung für eine zweckmäßig einheitliche Eingliederung der einzelnen Krankheitsformen wollen wir im folgenden im Auge behalten. Sie hat ja letzten Endes dazu geführt, daß eine große Zahl von oft äußerlich unterſchiedlichen Bezeichnungen in das Schrifttum gelangte, bis es möglich wurde, nach dem zunächſt Trennenden doch das Gemeinſame herauszufinden.

Bosselinis verrucäse Dermatitis der unbedeckten Körperteile, wie erwähnt die zuerſt beſchriebene in unſer Krankheitsbild ein ehlägige Form, betont den überwiegend vegetierenden Charakter ſin Geſtalt der papillomatösen Wucherungen. Der hiſtologiſche

Befund kennzeichnet die typiſche Epithelwucherung neben dem unſpezifiſchen Infiltrat der chroniſchen Entzündung. Ihr nahe ſteht die Perifolliculité suppureé et conglomereé en plaques Leloir mit allerdings ſchon deutlichen Zeichen einer Abscedierung. Auch die kleinpuſtulös vegetierende Dermatose Fiſchels iſt hier zu nennen.

Der Uebergang zur exulcerierenden Form vollzieht ſich in einem nach Vegetation und Ulceration abgeſtuften gemiſchten Verhältnis.

Eine, dem hiſtologiſchen Befund nach betrachtet, rein ulceröse Form iſt ein eigentlich in keinem Falle reſtlos erfüllter Begriff.

Die im Schrifttum vorhandenen Fälle vegetierender und zugleich exulcerierender Pyodermien ſind von einer Reihe von Autoren im Anſchluß an die Arbeiten von Zurhelle und Kumer unter der ihrem Bild gerecht werdenden Bezeichnung „Pyodermiea chronica papillaris et exulcerans" veröffentlicht. Neben dieſen findet ſich eine Anzahl anderer, die nach dem kliniſchen Bilde tatſächlich auf gleicher Stufe ſtehen, in der Benennung jedoch von den obigen äußerlich abweichen.

Tſchernoguboff bringt im Rahmen ſeiner Arbeit über chroniſche Pyodermien einen derartigen Fall unter der Bezeichnung „chroniſch vegetierende Pyodermie", der eine diffuse Ausſaat von Herden im Sinne der Pyodermia chronica papillaris et exulcerans darſtellt, Als Vergleich können Zurhelles Fall V und Kumers Fall XI dienen. Die in der Diagnoſe den folliculären Charakter betonenden Fälle von Lucasiewisz (Folliculitis exulcerans), Bizzozzero (Folliculitis et Perifolliculitis ulcerans serpiginosa), Huber (Perifolliculitis suppurativa et ulcerans) fügen ſich neben der äußeren Erſcheinungsform hiſtologiſch wie bakteriologiſch völlig in den vorgezeichneten Rahmen ein. Bizzozzero leitet mit der Beſchreibung flächenhafter Narben mit eitrig unterminiertem bogenförmigem Wall zur ulcerösen Form unſeres Krankheitsbildes über, ſeine Abbildungen kennzeichnen augenfällig die vielfach beſchriebene serpiginöse Frontlinie des Pyodermieherdes.

Aus weiteren Arbeiten von van Leeuwen (Pyodermia chronica ulcerosa), Mrongovius (Zur Frage der chroniſchen Pyodermie), Tiſchnenko und Kroicick (Zur Frage der Pyodermia chronica

serpiginosa), Carol (Merkwürdiger Fall von Pyodermia chronica papillaris et exulcerans) unterſcheiden ſich die Krankheitsbilder nicht irgendwie grundlegend von der chroniſchen Pyodermie E. Hoffmanns. Beachtung verdient der Fall Carols zur Kennzeichnung der Schwierigkeiten der Differentialdiagnoſe, die bei ſeiner Kranken nach dem kliniſchen Befund (fortſchreitende Ulceration der Mamma) zunächſt eher ein Carcinom annehmen ließ als die tatſächlich vorhandene chroniſche Pyodermie und vor der endgültigen Diagnoſeſtellung noch erhebliche Schwierigkeiten bei der Ausſchließung luetiſcher Grundlagen für die vorliegenden Hauterſcheinungen hatte. Zur Ergänzung ſei auch auf die Veröffentlichung eines eigenartigen Falles durch Dittrich hingewieſen, deſſen auf Grund des klaſſiſchen kliniſchen Bildes geſtellte Diagnoſe einer chroniſchen Pyodermie erſt nach dem Nachweiſe von Tuberkelbazillen in einem Kniegelenkspunktat der eines serpiginösen Lupus vulgaris weichen mußte.

Die unter der E. Hoffmannſchen Diagnoſe im Schrifttum aufgeführten chroniſchen Pyodermien zeigen Ulceration neben Vegetation. Mag auch in einzelnen Fällen die Wucherungstendenz im Geſamtbild ſtark zurücktreten, ſo berechtigt dies doch noch nicht zur Feſtſtellung rein ulceröser Formen. So läßt auch die Durchſicht der Fälle von Zurhelle und Klein, Kumer ſowie Glauberſon, Kogoj, Dohi u. a. nach dem hiſtologiſchen Befund ein völliges Fehlen der Gewebswucherungen nicht erkennen. Sollte man dieſe Fälle als rein ulceröse Formen bezeichnen, ſo würde das Grundbild dadurch teilweiſe verwiſcht und in ſeiner Beziehung zu naheſtehenden Krankheitsformen verändert. Außerdem verliefe eine derart gezogene Trennungslinie z. B. durch die geſammelten Fälle von Zurhelle und Klein ſowie Kumer, was den Abhandlungen der Erwähnten durchaus widerſpräche und was Ruiter ſelbſt in ſeiner engen Anlehnung an Zurhelle widerſpricht.

Die Unterteilung nach Ausdehnung des Gewebsdefektes im Hautquerſchnitt in oberflächliche und tiefe Formen ſucht eine Trennung der lediglich den epithelialen Teil der Haut erfaſſenden von der auch in die Cutis einbrechenden Gewebszerſtörung durchzuführen.

Ruiter führt als oberflächliche chroniſche Pyodermien die

Fälle von Tiſchnenko und Kroicik, Dammann und Hagen an. Die Durchſicht der drei Arbeiten ergibt das Reſultat, daß Tiſchnenko und Kroicik ihre drei Fälle weder von ſich aus als oberflächliche Formen betrachtet wiſſen wollen, noch in der Art ihrer Befundberichte dazu Anlaß geben. Dammanns Bezeichnung „Pyodermia chronica serpiginosa superficialis ulcerativa" enthält an ſich ſchon einen nicht auszugleichenden Widerſpruch. Der Begriff des Ulcus kennzeichnet nach ſeiner feſtſtehenden Definition eine Mitbeteiligung der Cutis durch den Zerfallprozeß. Findet ein ſolcher lediglich in den epithelialen Schichten der Haut ſtatt, ſo bezeichnet man den ſo entſtehenden Gewebsdefekt als Erosion. Durch den Zuſatz „ulcerativa" kennzeichnet Dammann für ſeinen Fall die Mitbeteiligung der Cutis, was dem hiſtologiſchen Befundbericht nach tatſächlich zutrifft, wenn auch nur an einzelnen Stellen. Daß in der überwiegenden Zahl der Schnittbilder die Grenze der Epidermis von der Gewebszerſtörung nicht überſchritten wird, darf dann nicht dazu führen, von ausſchließlich oberflächlicher Form zu ſprechen.

Hagen veröffentlicht ſeine drei Fälle als erosive chroniſche Pyodermien, gibt jedoch für Fall III das Beſtehen von echten Ulcerationen ſelbſt zu. In dem Befund der beiden erſten ſind ſolche zwar nicht zu erkennen, doch iſt die Cutis in gleicher Weiſe wie bei den tiefen Formen entzündlich infiltriert. Es erſcheint doch recht fraglich, ob ſolche Fälle auf Grund von doch nur ausſchnittweiſe durchgeführten hiſtologiſchen Unterſuchungen als grundſätzlich nur das Epithel zerſtörende Sonderformen gekennzeichnet werden dürfen.

Damit entfallen die von Ruiter als — dem Sinne nach — rein erosiv gewerteten Fälle ſchon von ſich aus für dieſe Betrachtung. Darüber hinaus geht Ruiter, ebenſo wie Dammann, von falſchen Grundlagen aus, wenn er die „ulcerösen" Pyodermien noch in oberflächliche und tiefe Formen einzuteilen verſucht, indem auch er das Weſen der Ulceration verkennt.

Die Verfolgung ſeiner Abſicht könnte nach dem Vorhergegangenen höchſtens zu einer Gegenüberſtellung von vorwiegend erosiven gegenüber vorwiegend ulcerösen chroniſchen Pyodermien führen, die damit erzielte Einteilungsmöglichkeit iſt allerdings von fraglichem Wert.

Zuſammenfaſſend kann feſtgeſtellt werden, daß die eben be-

ſchriebenen Verſuche einer einheitlichen Ordnung des vorliegenden Materials bis heute noch keine befriedigende Löſung erbracht haben. Die verhältnismäßig geringe Zahl verwertbarer Fälle bietet eine noch ungenügende Grundlage.

Die nachfolgende Betrachtung von zwei ſcharf umſchriebenen Krankheitsbildern in ihrer Beziehung zur Pyodermia chronica papillaris et exulcerans ſchneidet ebenfalls noch umſtrittene Fragen an.

Die Folliculitis et Perifolliculitis capitis suffodiens et abscedens E. Hoffmann wird auf Grund ihrer in vielen Punkten engen Uebereinſtimmung in dieſem Zuſammenhang allenthalben erwähnt. Von den folliculären Formen der chroniſchen Pyodermie trennt ſie an ſich nur die ſtreng geforderte Lokaliſation auf dem behaarten Kopf. Das Krankheitsbild ſelbſt mit der vom entzündeten Follikel ausgehenden Epithelwucherung und der fiſtelnd-unterminierenden chroniſchen Eiterung ſtaphlogener Art wie der hiſtologiſche Befund zeigen enge Uebereinſtimmung mit den folliculären chroniſchen Pyodermien. Die Fälle nichtfolliculärer Art rücken dementſprechend weiter ab.

Wenn man die Beteiligung des Follikels für die Beſchreibung des Krankheitsbildes zum ausſchlagebenden Faktor machen will, ſo würde eine abermalige Trennung der geſammelten Fälle Zurhelles und Kleins ſowie Kumers ſich ergeben. Es würde dann nach Taſchau die Perifolliculitis capitis suffodiens et abscedens E. Hoffmanns als geſondertes Krankheitsbild neben den Fällen von Lucasiewics, Leloir, Bosselini, Huber u. a. ſowie einzelner Fälle von Pyodermia chronica papillaris et exulcerans (Zurhelle, Klein und Kumer) ſtehen.

Ohne Beziehung zur E. Hoffmannſchen Krankheit ſtänden die nichtfolliculären Fälle von Zurhelle, Klein und Kumer, ſowie die von Tſchernoguboff u. a.

Nun zeigen aber die durch ihre Mehrzahl beſonders gut vergleichbaren Fälle der drei eben erwähnten Autoren ungeachtet des nicht einheitlichen Verhaltens des Follikels eine derartige Uebereinſtimmung in allen übrigen Grundzügen, daß eine Trennung nur nach dieſem einen Geſichtspunkt dennoch nicht berechtigt erſcheint. Die Beziehung der Fälle von Zurhelle zur Perifolliculitis capitis suffodiens et abscedens wird durch dieſe Stellungnahme nicht aufgehoben. Letztere Erkrankung muß wohl

in ihrer feſt umriſſenen Sonderſtellung auch den folliculären Pyodermien gegenüber unangetaſtet bleiben, wenn nicht eine neue Unklarheit entſtehen ſoll. Die Fälle Mohrmanns, ſonderlich ſein Fall II, ſind nach ihrem Befund durchaus in die Gruppe der Pyodermia chronica papillaris et exulcerans einzureihen, während Köhler, auf den Mohrmann ſich beruft, ſeinen Fall dem Krankheitbild Hoffmanns angliedern kann. Auch abgeſehen von der folliculären Beteiligung am kliniſchen Bild beſtehen zwiſchen den eben erwähnten Krankheiten ſoviel Aehnlichkeiten in Form, bakteriologiſchem und auch noch hiſtologiſchem Befund (unterminierend fiſtelndes Fortſchreiten subepitheliale Abceſſe, unſpezifiſches entzündliches Cutisinfiltrat), daß eine Beziehung weſentlicher Art voll aufrecht erhalten bleibt, eine Vermengung andererſeits abgelehnt werden muß.

Weiter entfernt ſich von den chroniſchen Pyodermien die Dermatitis papillaris capillitii Kaposi. Dieſes, wie erwähnt, ſeit langer Zeit feſtſtehende Krankheitsbild weiſt eine unbedingt eigenartige keloidähnliche Narbenbildung auf, wie ſie der Pyodermia chronica papillaris et exulcerans nur entfernt ähnlich in einzelnen Fällen zu eigen iſt.

Ihre Aetiologie (Staphylococcen), der chroniſche Verlauf und die Wucherungstendenz des Epithels bringt ſie der letzteren nahe, doch fehlt gegenüber der E. Hoffmannſchen Erkrankung das unterminierend fiſtelnde Vordringen der Eiterung im Hautbereich. Hinſichtlich der Beteiligung des Follikels an den Krankheitsvorgängen gelten die gleichen Einſchränkungen wie bei der Perifolliculitis capitis suffodiens et abscedens.

Die acne-conglobata-ähnlichen Fälle H. Hoffmann ſind in ihrer Beziehung zur Pyodermia chronica papillaris und den ihr eng verwandten Formen ſehr umſtritten. Die in der Bezeichnung ausgedrückte Aehnlichkeit mit der Acne conglobata kommt in drei Fällen E. Hoffmanns neben der diſſeminierten Ausſaat von Eiterherden in dem Vorhandenſein von Comedonen und Acnenarben zum Ausdruck; damit rücken dieſe Fälle aber auch von der chroniſchen Pyodermie ab. Wohl laſſen die dabei vorkommenden cutanen Abceſſe und unſpezifiſchen entzündlichen Infiltrate ſowie der Nachweis von Pyococcen einen Vergleich der ebenfalls ſehr hartnäckigen, chroniſchen Hautaffektion mit

der Pyodermia chronica papillaris et exulcerans zu, doch bestehen andererseits zu große Verschiedenheiten. Bei keinem Fall von chronischer Pyodermie wurden bisher Comedonen oder deren Residuen beschrieben, die als pathognomonisches Zeichen der Acne conglobata anzusehen sind. Auf die Acne- Grundlage der Fälle H. Hoffmanns weist auch die Schwierigkeit ihrer Abgrenzung von der Tuberculose hin. Es ist wohl kein reiner Zufall, wenn in drei von seinen fünf Fällen eine Organtuberculose bestätigt wurde, mag auch histologisch eine Hauttuberculose nicht vorgelegen haben und mögen Tierversuche negativ verlaufen sein. Sollten sich dennoch weitere ähnliche Krankheitsbilder finden, die keine deutlich nachweisbare Beziehung zur Tuberculose und zur Acne conglobata zeigen und sebst durch das Auftreten von Comedonen nicht aus dem Rahmen der hierher gehörigen chronischen Pyodermien fallen, so könnte durch Vermeidung des Acne-Begriffes in der Bezeichnung vielleicht manche Unklarheit umgangen werden, so selbstverständlich die Aehnlichkeit des Gesamtbildes wie teilweise auch der Einzeleffloreszenzen zu dieser Benennung führen konnte.

Zusammenfassend geht aus den vorhergehenden Betrachtungen hervor, daß für die Reihe der Seite 8 angeführten Krankheitsbilder, ausschließlich der drei letztgenannten, engste Beziehungen unter sich bestehen, die grundsätzlich zu einer weitgehenden Gleichstellung berechtigen. Inwieweit und nach welchen Gesichtspunkten eine Schematisierung dieser eben erwähnten Krankheitsfälle in Frage kommt, soll hier angesichts der mehrfachen, an Mangel des heute vorliegenden Schrifttums noch gescheiterten Versuche nicht zu einer weiteren, noch verfrühten Stellungnahme führen. Die Formen von E. Hoffmann und Kaposi sollen jedoch, ohne in ihren Beziehungen zur vorgenannten großen Gruppe verkannt zu werden, als feststehende Krankheitsbilder einer derartigen Vermengung entzogen werden. Die Fälle H. Hoffmanns sind nach ihrem heutigen Bild noch gesondert zu halten.

Im Folgenden kommen nun zwei Fälle von Pyodermia chronica papillaris et exulcerans zur Beschreibung, die in der Hautklinik Erlangen längere Zeit hindurch eingehend beobachtet wurden.

Fall I: Landwirtſchaftlicher Arbeiter L. 35 Jahre alt.

Aus der Familienanamneſe iſt zu entnehmen, daß der Vater des L., 54 jährig, an unbekannter Urſache, die Mutter, 40 jährig, an Waſſerſucht geſtorben iſt. Zwei Geſchwiſter leben, von Krankheiten beider weiß L. nichts zu berichten. Auch eingehende Ausforſchung des geiſtig nicht eben hochſtehenden Kranken ergibt keinen Anhaltspunkt für das Beſtehen erblich belaſtender Krankheiten, insbeſondere der Tuberculoſe, in ſeiner Familie.

Unſer Kranker ſelbſt iſt ledig. Über früher durchgemachte Krankheiten iſt wenig zu erfahren. An Kinderkrankheiten kann er ſich nicht erinnern, auch in der Zwiſchenzeit war er angeblich nie ernſtlich erkrankt. Fragen nach charakteriſtiſchen Symptomen für Tuberculoſe, Diabetes, Erkrankungen des Verdauungstraktus haben ein abſolut negatives Ergebnis. Seine jetzige Haut-Krankheit, die im Jahre 1926 begonnen haben ſoll, darf aber wahrſcheinlich in ihrem erſten Anfängen ſchon auf das Jahr 1916 zurückverlegt werden, da von dieſem Zeitpunkt an eine ſtetig ſich wiederholende Furunkuloſe an den verſchiedenſten Körperſtellen beſtanden haben ſoll. L. ſtand mehrfach deshalb in ärztlicher Behandlung, die ſich jeweils auf lokale Verſorgung beſchränkte. Die Furunkel heilten ſtets gut ab; in Intervallen war er dann völlig frei von Hauterſcheinungen. Seine erſten genaueren Angaben fallen in das Jahr 1924, zu welcher Zeit er einen großen Furunkel im Nacken (Karbunkel?) und einen zweiten am linken Unterarm beſchreibt. Im Sommer 1295 beſtand dann nach ſeinen Angaben ein Furunkel auf der linken Wange; dazu trat etwa Mitte November 1925 ein eitriger Ausſchlag im Bereich der Bartgegend, weshalb der Kranke am 10. Dezember 1925 erſtmals zur Aufnahme in die Klinik kam. Die Diagnoſe lautete: Sycosis non parasitaria, Abceßherd auf der linken Wange. Die neben der örtlichen Behandlung (Alkohol-, eſſigſaure Tonerde-Verbände) durchgeführte intravenöſe Staphyloyatren-Therapie wirkte günſtig auf den Krankheitsprozeß ein. Bei Entlaſſung beſtanden noch einige derbere, leicht gerötete Hautpartien auf der linken Wange. Der übrige Körper war von Hauterſcheinungen damals völlig frei, lediglich auf der (ſtark behaarten) Bruſt fanden ſich einige verſtreute Folliculitiden.

Nicht lange nach der Entlaſſung bildete ſich eine neue

eiternde Hautſtelle unterhalb des Nabels, die der Kranke von ſich aus ſchon nicht als Furunkel bezeichnet. Sie ſei gleich „breiter“ geworden und habe auch nicht ſo weh getan wie ein Furunkel. Ein ähnlicher kleinerer Herd entſtand am rechten Arm. L. wurde an einen Facharzt überwieſen und ſtand faſt ein Jahr lang in deſſen ambulanter Behandlung, bis er ſie ſchließlich abbrach. Es traten dann weiterhin immer neue Eiterherde an den verſchiedenſten Körperteilen auf. L. trat nicht mehr in ärztliche Behandlung, ſondern ertrug dieſen Zuſtand bis zum Jahr 1934. Die ganze Behandlung in der Zwiſchenzeit beſtand in gelegentlich ſelbſt angelegten notdürftigen Verbänden, unter denen einzelne Eiterherde, wie der Kranke beſtimmt verſichert, von ſelbſt ſich reinigten und mit Narben abheilten. Doch nahmen neben den ſtetig neu entſtehenden die ſchon vorhandenen großen Herde ſolche Ausmaße an, daß L. ſchließlich in der Ausübung ſeines Berufes immer mehr gehindert war. Erſt dieſer Umſtand führte ihn ſchließlich wieder einem Arzt zu, der ihn ſofort der Klinik überwies.

Auf Fragen nach ſeinem Allgemeinbefinden gibt der Kranke an, er fühle ſich, abgeſehen von erträglichen Schmerzen an einigen Eiterſtellen, ziemlich wohl; der Appetit ſei gut, die Verdauung normal und regelmäßig, Waſſerlaſſen unbehindert. Eine merkbare Gewichtsabnahme ſei ihm nicht aufgefallen, er ſei ſchon von jeher mager geweſen.

Alkohol- oder Nikotinabusus wird verneint, ebenſo die Frage nach einer infectio sexualis. (Die anläßlich ſeiner Anweſenheit in der Klinik im Jahre 1925 zweimal angeſtellte Waſſermannſche Reaktion hatte beide Male ein negatives Reſultat erbracht).

Objektiver Befund vom 2. III. 1934.

170 cm großer, 63 kg ſchwerer Mann in mäßigem Kräfte- und Ernährungszuſtand. Geſichtsfarbe wettergebräunt, ſichtbare Schleimhäute ausreichend durchblutet. Muskulatur mittelkräftig, Fettpolſter nur gering angelegt.

Kopf: Gebiß ſchlecht gepflegt und erhalten, Zunge mäßig ſchmierig belegt. Rachen o. B. Fauliger Mundgeruch.

Hals: Schilddrüſe nicht taſtbar vergrößert.

Thorax: Symmetriſch, genügend gewölbt, Schlüſſelbeingruben eingeſunken, die Rippen treten deutlich hervor. Perkutoriſch keine

deutlichen Schalldifferenzen, über allen Lungenfeldern reines Veſikuläratmen. Die unteren Lungengrenzen ſind genügend verſchieblich.

Röntgendurchleuchtung des Thorax: Lungenfelder einſchließlich Spitzen rein, letztere hellen gut auf. Normale Hiluszeichen. Zwergfell beiderſeits gut gerundet und verſchieblich. Herzfigur: ſchmal, etwas mediangeſtellt, an ſich nicht zu beanſtanden. Gefäßband nicht verbreitert.

Herz: Herzſpitzenſtoß weit innerhalb der Warzenlinie, normale Dämpfungsfigur. Herztöne über allen Oſtien reine, gut voneinander abgeſetzt. Herzaktion gleichmäßig, regelmäßig, 76 pro Minute.

Blutdruck: 125 mm nach Riva-Rocci.

Abdomen: Fettarme, leicht eingezogene Bauchdecken, Milz und Leber ſind nicht zu taſten. Soweit die Hauterſcheinungen die Palpation geſtatten, beſteht nirgends eine abnorme Reſiſtenz noch Druckſchmerzangabe. Genitale völlig o. B.

Extremitäten: keine Umfangsdifferenzen, alle Gelenke frei beweglich.

Nervenſyſtem: Phyſiologiſche Reflexe gleichſeitig ſtark, keine pathologiſchen Reflexe. Die Sinnesorganne ſind normal funktionstüchtig.

Pſychiſch iſt der Kranke ruhig, ziemlich gleichgültig ſeinem Zuſtand gegenüber, geiſtig wenig beweglich. Hautbefund: Das nunmehr ſechs Jahre lang durch Behandlung ſo gut wie nicht beeinflußte Krankheitsbild hat in dieſer Zeit eine Ausdehnung erreicht, wie ſie nur in wenigen Beſchreibungen gleichartiger Fälle zu finden iſt. Gleichzeitig ergibt die lange Dauer ungehinderten Fortſchreitens des Krankheitsprozeſſes neben teilweiſe tatſächlich eingetretener Spontanheilung (!) älterer Herde eine Vielgeſtaltigkeit des Bildes, der gegenüber die Beſchreibung faſt als unzulänglich ſich erweiſt. Die beiden beigefügten Abbildungen. deren eine einen Geſamteindruck des Krankheitsbildes vermittelt, während die zweite einen großen Pyodermieherd in der für den Krankheitsfall charakteriſtiſchen Form zeigt, mögen als Ergänzung ihr beigegeben werden.

Den Einzelheiten vorauszuſtellen iſt ein Hinweis auf die im Bild ſchon großenteils entfernte, ſtarke Behaarung der Bruſt und

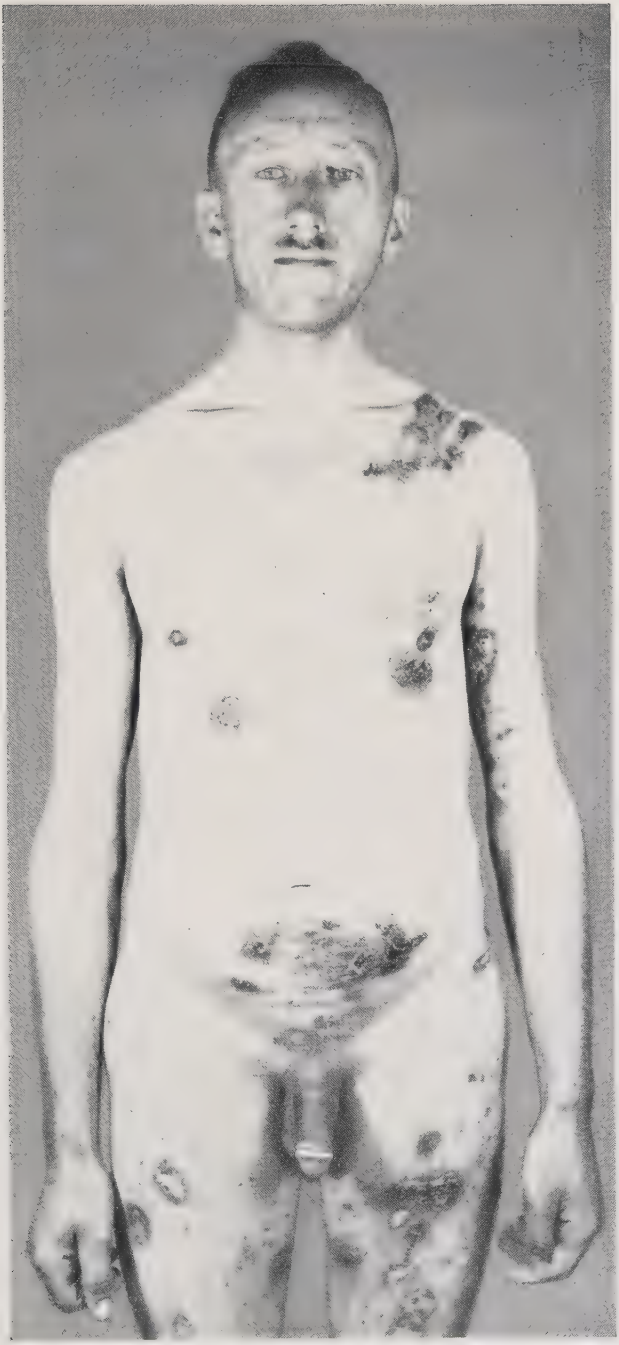

Bauchgegend, die, wenn auch in geringerem Maße, auf die Extremitäten und den oberen Teil des Rückens sich weiterhin erstreckt.

Ein Gesamtüberblick über die Lokalisation der Erscheinungen läßt eine regionäre Begrenzung für die Ausdehnung des Prozesses vermissen; augenfällig ist eine dichtere Aussaat von Herden auf Brust, Bauch und den oberen Hälften der Extremitäten. Die Rückseite des Stammes weist neben zwei frischen Pyodermieherden und einigen abgeheilten Stellen im Nacken-Schulterbereich (ein großer, weit in die Tiefe reichender Absceß bildete sich hier noch im Verlauf der Behandlung) auf beiden Gesäßhälften und im Analfaltenbereich je einen großen Cutanabsceß auf. Der behaarte Kopf einschließlich Nacken-Haargrenze, die Hände und Füße erweisen sich als völlig frei von Hauterscheinungen, im Gesichtsbereich sind frische Hauteiterungen nicht vorhanden.

Die nähere Betrachtung der einzelnen Herde führt nach Anordnung und Aussehen zu etwa folgender Beschreibung:

Im Gesicht finden sich im Bereich des Bartwuchses zahlreiche kleine, strahlige, depigmentierte Narben der überstandenen Sycosis non parasitaria sowie eine breite, rötlich glänzende Narbe im linken Wangen-Unterkieferbereich, von dem angegebenen Gesichtsfurunkel herrührend.

Unterhalb des linken Schlüsselbeins liegen drei gut markstückgroße, das Hautniveau nicht überschreitende, dunkelgerötete Hautstellen, von geblich bräunlichen Krusten teilweise überdeckt, aus deren Poren Eitertropfen unter Druck austreten. In gleicher Höhe besteht rechts ein ausgedehnter (10:6 cm) Herd von deutlich vorgewölbter, düster-bis braunrot verfärbter Haut von eigenartig schwammig-weicher Konsistenz und höckeriger bis warziger Oberflächenbeschaffenheit, unter dem eine Art schlaffer Fluktuation nachweisbar ist. Gegen den bogenförmig verlaufenden oberen Rand hin sind dicke schmutzig-bräunliche Krusten aufgelagert, unter Druck quillt aus ihnen wie aus vielen Stellen der bedeckenden Haut gelblich grüner, dünnflüssiger Eiter wie aus einem Sieb hervor. Eine am oberen Rande des Herdes liegende kleine Ulceration ist von unterminiertem, schmierig-weich überfallendem Hautrand abgegrenzt, die Sonde dringt von ihr aus in Richtung des unterminierten Herdes breit ungehindert

vor. Unterhalb der linken Bruſtwarze beſteht ein klein handtellergroßer rundlicher Bereich bräunlich roter, vorgewölbter Haut mit ziemlich glatter Oberfläche, ohne deutlich Fluktuation, aus mäßigen Kruſtenauflagerungen dringt unter Druck wenig Eiter. Ein gleicher Herd liegt unterhalb des rechten Rippenbogens etwa in der Warzenlinie. Auf dem Abdomen verläuft unterhalb des Nabels quer ein 15:8 cm großer Bezirk tiefbraun pigmentierter, ſtark vorgewölbter Haut, die die eigenartig ſchwammig-poröſe Konſiſtenz und die warzige Oberflächenbeſchaffenheit noch ausgeprägter wie die oben beſchriebene Stelle zeigt. Nach der rechten Seite hin nimmt ſie einen mehr narbigen, derben Charakter an unter gleichzeitiger Abnahme der Pigmentation, in der linken Hälfte iſt der Herd an mehreren Stellen von dicken Kruſtenauflagerungen bedeckt. Das ſiebartige Hervorquellen von Eiter tritt bei Druck verſtärkt auf, ſelbſt ein Druck auf die ſchon narbig umgewandelte rechte Hälfte des Herdes läßt aus der linken Eiter hervorquellen, die Sondierung beſtätigt eine bis unter die ſchon narbig ſich umwandelnde Hautdecke reichende Unterminierung, ohne daß über den ganzen Herd eine Fluktuation feſtzuſtellen wäre. Die erwähnte ſchwammige Hautdecke ſinkt unter dem betaſtenden Finger ſchlaff ein. Die Ränder ſind aufgeworfen, nach Entfernung der Hautdecke zeigen ſie ſich weit unterminiert; durch radikale Abkappung der durch die Eiteranſammlung abgehobenen Decke wird ein verzweigtes Syſtem von Fiſtelgängen und Absceßhöhlen frei gelegt, in das noch zahlreiche Gänge aus dem ſcheinbar geſunden Gewebe bei Druck auf die Umgebung des Herdes Eiter entleeren (vgl. dazu Abbildung).

Auf dem Rücken tritt unterhalb der spina scapulae rechts ein rundlicher fünfmarkſtück-großer bräunlicher Hautbezirk, leicht erhaben, mäßig überkruſtet, mit geringer Eiterſekretion in Erſcheinung. Auf der linken Geſäßhälfte findet ſich, aus einem depigmentierten, feinſtrahligen Narbenherd übergehend, ein dunkel geröteter fluktuierender Krankheitsherd in Kleinhandtellergröße, von glatter Oberfläche, die an einer Stelle Kruſtenauflagerung zeigt. Nur aus dieſer quillt unter Druck mäßig Eiter hervor, dabei äußert der Kranke an dieſer Stelle erſtmals ſtärkere Schmerzen. Solche werden dann weiter noch bei Betaſten

der rechten Geſäßhälfte, wo in Nähe der Analfalte lediglich ein entzündlich geröteter, deutlich infiltrierter Hautbezirk vorhanden iſt, unter dem Fluktuation nicht beſteht, angegeben.

An den Extremitäten finden ſich friſche Herde der oben beſchriebenen Art am linken Oberarm (Streck- wie Beugeſeite), am linken Ober- und Unterſchenkel und am rechten Oberſchenkel in verſchieden großer Ausdehnung, Handtellergröße nicht überſchreitend.

Die Hautdecke aller dieſer Eiterherde iſt teilweiſe frei von Haaren, noch vorhandene laſſen ſich mit leichtem Zug ausziehen.

Neben dieſen die Haut unterminierenden Eiterungen beſtehen an beiden Armen einige lediglich entzündlich gerötete, etwa zehnpfennigſtückgroße plaques ohne Eiteranſammlung, nur leicht infiltriert. Endlich findet ſich hier wie auf der Bruſt mehrfach ſtecknadelkopfgroße Eiterbläschen mit kleinem entzündlichem Hof vom Ausſehen ſtaphylogener Folliculitiden.

Zu erwähnen wären neben den bisher beſchriebenen Hautveränderungen noch zahlreich vorhandene Narbenherde als Residuen abgeheilter Prozeſſe. Ihre Größe ſchwankt entſprechend den bei friſchen Herden gefundenen Ausmaßen, die Form variiert weitgehend, dem Ausſehen nach handelt es ſich um meiſt in toto leicht eingeſunkene, teils pigmentierte, teils depigmentierte, teils rötlich glänzende, feinſtrahlige, wie ein Strickmuſter ausſehende Narben, deren Oberfläche mehrfach warzige bis kolbige Hautauflagerungen und Hautbrücken zeigt, deren Rand meiſt feingezähnelt ſich darſtellt. Einzelne große Narbenherde (ſo am rechten Unterarm und rechten Oberſchenkel) fallen durch einen ausgeſprochen lividen Farbton auf.

Die zwiſchen den Herden gelegene geſunde Haut iſt trocken, talgarm, an den bedeckten Körperſtellen pigmentarm, an den unbedeckten gleichmäßig kräftig gebräunt. Unter den Achſeln beſteht mäßige Schweißſekretion, Nirgends ſind Comedonen oder Acnenarben zu finden.

Zur weiteren Veranſchaulichung des Geſamtbildes ſoll der bei der erneuten Aufnahme am 11. II. 35 erhobene Befund hier gleich angefügt werden. Einzuſchalten iſt vorher, daß der Kranke am 8. VI. 34. aus der ſtationären Behandlung entlaſſen worden war. Zu dieſem Zeitpunkt befand ſich der Herd auf dem Abdomen völlig gereinigt, in lebhafter Granulierung noch unter

Schutzverband, gleichfalls der während der Behandlung aufgetretene Herd im Nacken-Schulterbereich. Alle übrigen Stellen waren völlig gereinigt und in narbiger Umwandlung begriffen. Zur Zeit der Wiederaufnahme, die ein halbes Jahr nach Auftreten neuer Krankheitsherde erfolgte, hatte der Prozeß, wenn auch nicht die erst geschilderte, so doch schon wieder eine erhebliche Ausdehnung erreicht. Neben dem in der rechten Oberbauchgegend schon früher vorhandenen Eiterherd, der unter narbiger Hautdecke hervor erneut aus Krustenauflagerungen vielfach Eitertropfen ausdrücken läßt, sind mehrere, meist kreisrunde Stellen von dem früher beschriebenen Aussehen neu entstanden. Gleichzeitig zeigt der narbig veränderte Bezirk auf der rechten Gesäßhälfte frische Krusten und Hervorquellen von Eitertropfen. Endlich sind, im Bereich der Krankheitsherde auf dem Abdomen gelegen, zahlreiche eitrige Folliculitiden vorhanden.

Der Allgemeinbefund hat sich dem letzt erhobenen gegenüber in keiner Weise verändert, das bei Aufnahme 1934 63 kg betragende, bei Entlassung auf 70 kg gestiegene Körpergewicht ist in der Zwischenzeit auf 63 kg wieder abgesunken.

Der Ueberblick über den beide Male übereinstimmenden Verlauf der Krankheit und ihre Reaktion auf die therapeutischen Maßnahmen ergibt zwar in mancher Beziehung ein sich widersprechendes Bild, als Endergebnis läßt sich aber eine unbedingte Gutartigkeit des Krankheitsprozesses feststellen.

Die 1934 bestandene diffuse Ausbreitung tiefsitzender Hauteiterungen war mit rein konservativen Maßnahmen kaum zu beeinflussen. Deshalb wurde bald dazu übergegangen, durch immer erneute Freilegung der in der Tiefe der Cutis in unterminierendem Vordringen befindlichen Eiterherde und radikale, sorgfältige Entfernung der schlaffen, weit unterminierten Ränder der Ulcerationen breit zu Tage liegende glatte Wundflächen zu schaffen, die dann einer desinficierenden und reinigenden Behandlung mit Alkoholverbänden bzw. indifferenden Salben unterzogen wurden. Die immer wieder beobachtete erneute Eitersekretion ließ sich bei Revision stets durch Auffinden neu entstandener oder neu zu Tage tretender Fistelgänge erklären und machte fortgesetzt erneute chirurgische Eingriffe notwendig. Bei dem stetigen Fortschreiten des Krankheitsprozesses wurde eine

Behandlung mit Autovaccine in üblicher Abſtufung und Doſierung eingeleitet, nach deren Verſagen wurden auch noch Verſuche mit intravenöſen Staphylo-Yatren-Injektionen ſowie intramuskulären Milchinjektionen gemacht. Im ſpäteren Verlauf der Behandlung kamen ferner energiſch durchgeführte Beſtrahlungen mit künſtlicher Höhenſonne ſowie ausgedehnte natürliche Sonnenbäder zur Anwendung.

Bezüglich des Ergebniſſes der Behandlung darf — ungeachtet des Wiederaufflackerns des Prozeſſes — von einer günſtigen Beeinflußbarkeit der Krankheit geſprochen werden. Der eingeſchlagene Weg, die Erzielung glatter offener Wundflächen mit allen Mitteln anzuſtreben und auch kleinſte Kryptenbildungen ausgiebig freizulegen, muß bei derart ausgebreiteten Formen als eine der ausſichtsreichſten Maßnahmen bezeichnet werden, von der eine einigermaßen zeitlich begrenzte Beſſerung erwartet werden darf. Es war immer wieder die Feſtſtellung zu machen, daß — war einmal eine abſolute Beſeitigung aller Eiterverhaltungen und gedeckten Eiterherde erzielt — die offenen Wundflächen eine gute Tendenz zu Granulation und narbiger Abheilung zeigten, nachdem unter Anwendung völlig indifferenter örtlicher Maßnahmen ihre Reinigung raſch eingetreten war. Inwieweit die — teils als ſpezifiſche Immuniſierung, teils als unſpezifiſche Aktivierung — durchgeführte interne Therapie den Verlauf der Heilung beeinflußt bzw. beſchleunigt hat, kann angeſichts der energiſchen örtlichen Maßnahmen nicht mit Sicherheit beurteilt werden. Objektiv iſt erwieſen, daß es trotz Einſpritzungen von Autovaccine wie Staphylo-Yatren noch zur Bildung neuer unterminierender Eiterungen kam. (Noch gegen Mitte der Behandlungszeit bildete ſich im Nacken-Schulterbereich ein neuer, großer Eiterherd, deſſen Tendenz zu unterminierendem Ausbreiten mehrfaches Eingreifen erforderlich machte). Ein günſtiger Einfluß auf den Krankheitsprozeß durch dieſe Therapie kann alſo jedenfalls nur in beſchränktem Maße angenommen werden.

Die ausgedehnten Beſtrahlungen mit künſtlicher Höhenſonne und auch natürlicher Sonne in Form von über Stunden ausgedehnten Sonnenbädern ließen eine Beſchleunigung des Heilverlaufes nicht verkennen. Die Haut reagierte mit einer kräftigen gleichmäßigen Pigmentanhäufung, die offenen Wundflächen zeig-

ten erhöhte Tendenz zur Reinigung und Granulation, ſelbſt die Reviſion noch vereiterter Stellen ließ den Eindruck entſtehen, als vollzöge ſich das unterminierende Vordringen der Eiterung weniger hemmungslos als zuvor. Die kräftige, durch derartige Beſtrahlungen erzielbare Hauthyperämie, in ihrem Gefolge die Steigerung des Hautſtoffwechſels, läßt die Vermutung zu, daß dadurch die in ihrer biologiſchen Wertigkeit gebeſſerte Haut die Fähigkeit einer geſteigerten Abwehrkraft gegenüber dem Einwirken der Noxe erfahren könnte. Im Verlauf der 1935 erfolgten Behandlung wurde die Behandlung lediglich in Form der beſchriebenen energiſchen örtlichen Maßnahmen durchgeführt. Der Heilverlauf war gleich günſtig wie im Vorjahr, die Abſicht einer diesmal über die Heilung hinaus durchzuführenden Kontrolle wurde durch Weigerung der Krankenkaſſe, die Koſten noch weiter zu übernehmen, zunichte gemacht, ſodaß der Kranke, wohl frei von Eiterherden, aber mit noch in Abheilung befindlichen Wundflächen entlaſſen werden mußte.

Das Allgemeinbefinden erwies ſich — wenn überhaupt — lediglich durch zeitweiſe von Seiten einiger tiefer Abszeßherde ausgelöſte Schmerzen als in geringem Maße beeinträchtigt; ſonſt wurden ſubjektive Klagen nie vorgebracht. Objektiv beſtand gute Eßluſt (Gewichtszunahme von 7 kg), der Verdauungstractus arbeitete ſtörungslos, die Miktion war unbehindert. Die Temperatur ſtieg, abgeſehen von mäßiger Reaktion auf einige Milchinjektionen, nie über 37,3°, rectal gemeſſen, an. In dem fortlaufend kontrollierten Urin waren weder mit chemiſchen noch mit mikroſkopiſchen Methoden jemals pathologiſche Beſtandteile nachzuweiſen.

Das morphologiſche Blutbild zeigte einen der Norm entſprechenden Befund, die zahlenmäßige Auswertung ergab innerhalb phyſiologiſcher Grenzen liegende Werte.

Von einer hiſto-pathologiſchen Unterſuchung mußte leider Abſtand genommen werden. Maßgeband hierfür war die Erwägung, daß der Kranke bei der Vornahme von Probeexciſionen, die hier weit in die Tiefe bis faſt ins Unterhautgewebe hinein zur Ueberblickung des Geſamtbildes erforderlich geweſen wären, durch Eröffnung tiefer gelegener Blutbahnen in dem bakterienverſeuchten Gewebe der Gefahr einer weitergreifenden

Infektion hätte ausgeſetzt werden können. Die oberflächlichen Abtragungen mit Schaffung glatter Wundflächen können hinſichtlich des Gefahrmomentes mit der Vornahme einer tiefen Keilexciſion nicht verglichen werden und rechtfertigen ſich im übrigen durch das Vorliegen abſoluter Notwendigkeit. Der Ausfall eines wertvollen Faktors für die Beurteilung und Deutung des Krankheitsbildes wird hierbei voll anerkannt. Der differentialdiagnoſtiſche Zweck einer Probeexciſion ſcheint aus verſchiedenen Erwägungen heraus in unſerem Falle nicht die bedeutungsvolle Rolle zu ſpielen wie in, wenn auch gleichartigen, ſo doch in dieſer Hinſicht fraglicheren Fällen.

Die bakteriologiſchen Unterſuchungen des Eiters aus großen, offenen Abceßherden führten im Ausſtrich zum Nachweis einer Miſchflora von Staphylococcen und Streptococcen. Auf flüſſigen Nährböden wurden Kulturen von hämolyſierenden Staphylococcen und Streptococcen gezüchtet, während feſte Nährböden ſteril blieben. Aus dem geſchloſſenen Eiterbläschen einer Folliculitis entnommener Eiter ergab in mehrmaliger Unterſuchung Reinkulturen von Straphylococcus aureus pyogenes hämolyticus. Im Blut waren Coccen nicht nachweisbar.

Die mehrfach angeſtellte Tuberculin-Cutan-Reaktion nach Pirquet verlief negativ.

Die Waſſermannſche Reaktion fiel insgeſamt viermal negativ aus, das Gleiche war bei den Ergänzungsreaktionen nach Meinicke und Sachs-Georgi der Fall.

Zum Nachweis von Hefepilzen angelegte Kulturen gingen nicht an.

In Nativ-Präparaten konnten niemals Pilzfäden gefunden werden.

Fall II: Bauer T., 71 Jahre alt.

Aus der Familienanamneſe iſt zu entnehmen, daß der Vater mit 77 Jahren an Schlaganfall, die Mutter mit 75 Jahren an Waſſerſucht geſtorben iſt. Von 6 Geſchwiſtern leben 3, ſind geſund, 3 ſind im Säuglingsalter geſtorben (?). Die Ehefrau, 59 Jahre alt, iſt geſund. Von 8 Kindern leben 5 geſund, 3 ſind im Säuglingsalter geſtorben (?).

Von dem Kranken iſt zu erfahren, daß er früher nie ernſt-

lich erkrankt war. 1928 fiel ihm beim Holzfällen ein Baum auf die Kreuzgegend. Wegen ärztlich feſtgeſtellter Hüftnervenquetſchung bezog er einige Jahre lang eine Zuſatzrente. 1929 erlitt er eine Schnittverletzung der linken Hand (Mittelfinger).

Die Vorgeſchichte der jetzigen Erkrankung führt der Kranke auf den Auguſt 1934 zurück. Er ſtieß ſich damals bei der landwirtſchaftlichen Arbeit an einer Holzkante und zog ſich eine leicht blutende Schürfverletzung unterhalb des Grundgelenkes des rechten Mittelfingers auf dem Handrücken zu. Er beachtete dies nicht, ſtieß ſich einige Tage ſpäter an der gleichen Stelle nochmals, was wiederum lediglich eine erneute leichte Aufſchürfung zur Folge hatte. Auch jetzt ſchenkte er der Verletzung noch keine Beachtung und arbeitete — ohne Schutzverband — wie zuvor weiter. Die Wunde heilte nicht ab, vergrößerte ſich ſtetig und bedeckte ſich mit eiterigen Kruſten. Sie war markſtückgroß, als er ſich in Behandlung eines Baders begab, der mit Höllenſteinätzungen und Jodpinſelungen während eines dreiviertel Jahres den Prozeß nicht zum Stillſtand bringen konnte. Bis April 1935 war der Herd gut fünfmarkſtückgroß geworden, der umgebende Handrücken ſtark gerötet und geſchwollen, die Finger 2-4 waren durch gleichartige ſtarke Schwellung faſt unbeweglich geworden. Jetzt ſuchte der Kranke einen Arzt auf. Unter konſervativer, ſpäter operativer Behandlung (Abtragung mit Diathermieſchlinge) nahm der Herd dennoch an Ausdehnung zu und griff unterminierend auf die Grundphalangen der vier Finger über, die infolge zunehmender Schwellung völlig unbeweglich wurden. Auch der Handrücken ſchwoll zuſehends weiter an. die Eiterſekretion war nur gering, die Schmerzen in Ruheſtellung mäßig. Der Kranke wird ſchließlich von der landwirtſchaftlichen Berufsgenoſſenſchaft zur Behandlung in die Klinik eingewieſen.

Er äußert außer Feſtſtellung der Unbrauchbarkeit ſeiner rechten Hand keine weſentlichen Klagen. Appetit und Schlaf ſind gut, der Verdauungsapparat arbeitet ſtörungslos, die Miktion iſt ungehindert. Fragen nach Alkohol — oder Nikotinabusus werden verneint, ebenſo die nach einer früheren Infectio sexualis. — Von Beruf iſt der Kranke Bauer, der während ſeines ganzen Lebens ſeinen Hof bewirtſchaftet hat.

Objektiver Befund: 71 jähriger Mann in verhältnismäßig genügendem Ernährungs- und Kräftezuſtand, 1,68 m groß, 68,9 kg ſchwer.

Geſichtsfarbe wetterfriſch, kleiderfreie Teile der Haut wettergebräunt, Degeneratio cutis rhomboidalis nuchae. Sichtbare Schleimhäute gut durchblutet. Rachenring leicht gerötet, Tonſillen hypertrophiſch, frei von Belägen; Gebiß ſehr ſchadhaft.

Lungen: Keine Schalldifferenzen, Grenzen normal ſtehend, genügend verſchieblich. Atemgeräuſch rein veſikulär.

Herz: Normale Dämpfungsfigur. Töne rein, Aktion gleichmäßig, regelmäßig, 84 pro Minute. Blutdruck 140 mm nach Riva Rocci.

Abdomen: Weich. Leber überragt den Rippenbogen um zwei Querfinger, iſt weich, gering druckempfindlich. Milz nicht taſtbar. Keine abnorme Reſiſtenz, kein ſonſtiger Druckſchmerz.

Extremitäten: Ausſchließlich des Sonderbefundes ohne Beſonderheiten.

Nervenſyſtem: Reflexe normal auslösbar, keine pathologiſchen Reflexe.

Sonderbefund: Die krankhaften Hautveränderungen beginnen etwa zwei Querfinger diſtal des rechten Handgelenkes und bedecken den Handrücken in ganzer Breite. Die Finger 2 — 4 ſind in ihren Grundphalangen mitergriffen. Ausgeſprochen iſt eine hochgradige Schwellung der ganzen vorderen Hand ſowie der ſämtlichen Finger bis in die Endphalangen. Der ganze Bereich iſt dunkel gerötet, unter Betaſtung prall-ödematös, unter der Hautoberfläche ſind mehrfach knotige Infiltrate zu fühlen, teilweiſe auch gelblich durch die Haut ſchimmernd ſichtbar. Die an Arm- und hinterer Handrückenregion kräftige Behaarung fehlt im Bereich des Krankheitsherdes bis auf einzelne im Zentrum friſcher, eitriger Folliculitiden ſtehende Haare. Auf den Grundphalangen des 2. bis 4. Fingers ſitzt je ein den Finger zur Hälfte umgreifendes, von wallartigem, unterminiertem Rand begrenztes Geſchwür mit ſchmierigeitrig belegtem Grund. Ein weiterer Eiterherd liegt unterhalb des Grundgelenkes des zweiten Fingers, radialwärts von wallartigem, bogenförmigem Rand abgegrenzt. Als Folge der ſchon mehrfach durchgeführten Gewebsabtragungen iſt es zu unregelmäßiger höckeriger Narbenbildung und

eigenartig warziger Granulierung gekommen. Stellenweise ist die angeschwollene Region stark druckschmerzhaft. Die Finger sind lediglich in den Endgelenken gering beweglich, stehen in steifer Spreizstellung.

Mit Zurückgehen der Schwellung im Verlauf der Behandlung tritt die höckerig-warzige Oberflächenbeschaffenheit immer deutlicher hervor. Der Grund der Geschwüre zeigt nach Reinigung eine grob wuchernde Granulation, die unterminiert überhängenden Ränder wuchern lappig. Auf dem Handrücken läßt sich immer wieder eine breiig-talgige Schicht leicht mit der Pinzette entfernen. Dabei treten auf stärkeren Druck dicke, gelbliche Breipfröpfe an verschiedenen Stellen aus, nach deren Entfernung ein bis stecknadelkopfgroßer, in die Tiefe sich verengernder Krater freigelegt wird, aus dessen Tiefe weitere wurstförmige Breimassen ausgepreßt werden können. Es handelt sich hier wohl um unförmig erweiterte Follicelmündungen. Nach Abtragung der wallartigen Ränder mit der Diathermieschlinge scheint schon nach wenigen Tagen eine erneute Vegetation in den geschaffenen Wundflächen einzusetzen.

Bei Abschluß der Beobachtung hat sich auf der Ulnarseite des Handrückens in dem schon narbig umgewandelten Bereich eine neue Hautleiste über das Hautniveau gehoben, unter der hervor geringe eitrige Sekretion unter Druck erfolgt, während aus den übrigen Herden lediglich die erwähnten talgartigen Breipfröpfe unter Druck auszupressen sind. Eitrige Erscheinungen bestehen hier oberflächlich in Form einiger Folliculitiden, aus der Tiefe treten vereinzelt noch unter Druck kleine Mengen reinen Eiters aus Follikelmündungen.

Von durchgeführten Untersuchungen zeigte die des Harnes nie Anwesenheit von Eiweiß oder Zucker, Urobilinogen war zeitweise in Spuren vorhanden, das Sediment enthielt keine pathologischen Bestandteile.

Blutbild: Hämoglobin 86%. — Erythrocyten: 4 600 000. — Leucocyten: 6 400.

Differenzierung: Segmentkernige Z. 64, Stabkernige Z. 6, Lymphocyten 21, Monocyten 6, Eosinophile Z. 1. — Rotes Blutbild ohne Besonderheiten.

Histologische Untersuchungen an abgetragenen Gewebsteilen

der wallartigen Geſchwürsränder erbrachten den nachfolgenden Befund des pathologiſchen Inſtituts der Univerſität Erlangen:

Starke Epithelwucherung, wobei die Plattenepithelien hochdifferenziert ſind, keine Kernpolymorphien zeigen und auch keine Mitoſen enthalten. Anhaltspunkte für etwas Malignes fehlen demnach. — In den im Schnitt getroffenen Cutisanteilen ſtarkes entzündliches Infiltrat, das ſich vorwiegend aus Lymphocyten und Plasmazellen aufbaut und nur wenige Leucocyten enthält. Das Ganze iſt wohl aufzufaſſen als atypiſche Epithelwucherung auf Grund einer vorhandenen ſtarken Entzündung.

Das unterſuchte Gewebsſtück ſtammt vom Geſchwürsrand, es iſt alſo noch normales Plattenepithel der Haut vorhanden, darunter ebenfalls Infiltrate und Hornmaſſen.

An der Oberfläche des Geſchwüres ebenfalls Hornmaſſen, untermiſcht mit eiweißreicher Flüſſigkeit.

Diagnoſe: Starke chroniſche Entzündung der Haut mit atypiſcher Epithelwucherung.

Der Ausſtrich von Eiter aus offenen Herden zeigt maſſenhafte Miſchflora verſchiedener Coccenarten neben Zelldetritus und amorpher Hornſubſtanz. Auch in den eigenartigen Breipfröpfen fanden ſich maſſig Coccenarten, nur einzelne zerfallene Leucocyten und eine homogene Maſſe von Hornſubſtanz und Talg. Kulturell konnten aus geſchloſſenen Eiterhöhlen Reinkulturen von Staphylococcen mehrfach gewonnen werden.

Die Cutanimpfung nach Pirquet verlief reaktionslos.

Die Komplementbindungsreaktionen nach Waſſermann, Meinicke und Kahn fielen negativ aus.

In Nativ-Präparaten konnten Pilze nie nachgewieſen werden.

Die differentialdiagnoſtiſchen Erwägungen haben eine ganze Reihe anders geartetere Hauterkrankungen zunächſt zu berückſichtigen.

Gegen die Möglichkeit tuberculöſer Geneſe ſpricht in erſter Linie in beiden Fällen der gutartige Verlauf wie die prompte Reaktion auf eine völlig unſpezifiſche Therapie. Das im Fall I beobachtete verhältnismäßig raſche Wiederaufflammen des Prozeſſes ſteht dem nicht entgegen. Anhaltspunkte für einen tuberculöſen Infect im Geſamtorganismus konnten auch röntgenologiſch nicht gefunden werden. Wäre ſelbſt in ihrem Vorhandenſein

der Beweis tuberculöſer Geneſe nicht abſolut ſicher gegeben, ſo ſchließt ihr Fehlen dieſe Frage umſomehr aus. Der mehrfach negative Ausfall der Cutanreaktion nach Pirquet darf in gleichem Sinne angeführt werden. Die Annahme einer Hauttuberculoſe kann angeſichts dieſer Gründe trotz Fehlens eines hiſtologiſchen Befundes abgelehnt werden.

Neben der Tuberculoſe muß im Fall II an einen malignen Prozeß gedacht werden. Soweit hier nicht die mit indifferenten Maßnahmen bis jetzt erzielte Beſſerung gegen ein Carcinom ſpricht, genügt für dieſen Gegenbeweis das Reſultat der hiſtologiſchen Unterſuchung.

Die in beiden Fällen, beſonders im erſt beſchriebenen, in Betracht kommende Möglichkeit einer luetiſchen Grundlage wird durch den mehrfach negativen Verlauf der Waſſermannſchen Reaktion und deren Ergänzungsreaktionen wie außerdem durch den Erfolg der unſpezifiſchen Therapie ausgeſchloſſen. Von dem in mehreren Fällen mit einer Verſchlechterung des Zuſtandes einhergegangenen Verſuch einer Jodkalibehandlung wurde Abſtand genommen.

Die Hefepilzerkrankung der Haut ſtößt an ſich auf diagnoſtiſche Schwierigkeiten angeſichts des Vorkommens von Hefen auf der geſunden Haut. Sie entfällt angeſichts eines völlig negativen Kulturnachweiſes umſo ſicherer. Eine Sporotrichoſe konnte bei dem ſtets negativen Ergebnis mehrfacher mikroskopiſcher Unterſuchungen nicht angenommen werden.

Bromoderma und Jododerma tuberosum ſchließen ſich durch Fehlen anamneſtiſcher Hinweiſe allein ſchon aus: die Jodtherapie im Fall II kam ja erſt im Verlauf der Krankheit zur Anwendung.

Gegen eine Actinomycose ſpricht im weſentlichen wieder der gutartige Verlauf der Erkrankung

Die heute allgemein geforderten differentialdiagnoſtiſchen Erwägungen ſind damit erſchöpft.

Die Diagnoſe Pyodermia chronica papillaris et exulcerans muß ihre Begründung zunächſt in dem negativen Ergebnis der differentialdiagnoſtiſchen Erwägungen finden. Soweit die durchgeführten Unterſuchungen dabei als nicht vollgültig erſcheinen, gibt in beiden Fällen der objektive Erfolg einer unſpezifiſchen Therapie den Ausſchlag. Hauterſcheinungen von derartiger Aus-

dehnung wie Chronizität des Verlaufes ſind im Falle ſpezifiſcher Urſache durch indifferente Therapie ſicherlich nicht zu beeinfluſſen.

Für die Diagnoſe ſpricht weiterhin der zwar nur eingeſchränkt verwertbare Nachweis von Pyococcen. Die Einſchränkung ſeiner Bedeutung darf nicht außer Acht gelaſſen werden, ſolange die Frage nach dem Weſen der hier ſichtbaren Coccenwirkung noch der Klärung hart.

Endlich bleibt für die Wertung der Diagnoſe der Vergleich mit im Schrifttum vorliegenden Fällen. Dabei kann feſtgeſtellt werden, daß die im Fall I geſchilderte Ausſaat der Herde über faſt den ganzen Körper verhältnismäßig ſelten ſich beſchrieben findet. In dieſer Hinſicht kommen Kumers Fall XI und der Einzelfall von Tſchernoguboff unſerem erſt beſchriebenen Krankheitsbild am nächſten. Auf die erwähnten acneconglobata-ähnlichen Fälle H. Hoffmanns ſoll angeſichts des Fehlens mikroskopiſcher Einzelheiten bei unſerem Fall I auch in einem Vergleich des kliniſchen Bildes nicht näher eingegangen werden, wenn auch im Vorhergegangenen ihre Einreihung in die Gruppe der chroniſchen Pyodermien in Frage gezogen worden war. Die Einzelherde in unſerem Falle I weiſen dagegen alle Merkmale der eingangs zuſammenfaſſend beſchriebenen Pyodermia chronica papillaris et exulcerans auf. Im Schrifttum wiedergegebene Abbildungen friſcher, kruſtig überdeckter Ulcerationen wie warzig-höckeriger Narbenflächen uſw. ermöglichen einen Vergleich aller Formen und Stadien unſeres Falles mit denen des Schrifttum. Die beiden beigefügten Abbildungen mögen dieſen Vergleich auch in umgekehrter Richtung dienen.

Unſer Fall II kennzeichnet die bevorzugte Lokaliſation der Pyodermia chronica papillaris et exulcerans und findet ſich demzufolge in ähnlicher Form häufiger veröffentlicht. Von Kumers 12 Fällen ſind fünf auf einen oder beide Handrücken beſchränkt. Große äußerliche Aehnlichkeit zeigt Fall III von Zurhelle und Klein (ſiehe auch Abbildungen). Das Werk Arzt's und Zielers (Die Haut- und Geſchlechtskrankheiten) bringt im Rahmen einer Abhandlung über Pyodermia chronica papillaris et exulcerans von Mucha die Abbildung eines derartigen Herdes auf dem Handrücken als charakteriſtiſches Bild dieſer Hautaffektion. Sie fordert zu einen Vergleich mit dem beigegebenen Bild un-

ſeres Falles II heraus, das übrigens in der Reihe der im Schrifttum vorhandenen hervorgehoben zu werden verdient.

Die Sicherung der Diagnoſe iſt durch dieſe vergleichende Betrachtung im Anſchluß an die vorher angeführten Gründe ſoweit ermöglicht, als die Unklarheit über einige Fragen dies heute geſtattet.

Der Verſuch einer Erklärung des mit entzündlichreaktiver Epithelwucherung einhergehenden chroniſchen Fortſchreitens des Krankheitsprozeſſes, wie es im gefärbten Schnittpräparat uns vor Augen tritt, hat den Erreger ebenſo wie das Hautterrain zu berückſichtigen. Tſchernoguboff nimmt eine bisher nicht beobachtete Fähigkeit des Pyococcen, den Reiz zur Bildung unſpezifiſchen Granulationsgewebes abzugeben, neben einer herabgeſetzten biologiſchen Wertigkeit der Haut an. Der letztere Hinweis hat ſchon vor ihm wie beſonders in der Folge im Schrifttum Beachtung gefunden. So iſt auch in der Einleitung ſchon hervorgehoben, daß ein durchſchnittlich mäßiger Ernährungszuſtand der Kranken ebenſo wie die Hauthygiene nachteilig beeinfluſſende Berufsarten die Krankheit begünſtigende Faktoren darſtellen. Unſer Fall I kann als Beweis dafür ebenfalls herangezogen werden; ein Mangel an Reinlichkeitsgefühl ergibt ſich aus der Tatſache, daß der Kranke ſieben Jahre lang mit einer zunehmenden Anzahl von ſtark ſezernierenden, ſchließlich übelriechenden Eiterherden ſich keiner ſachgemäßen Behandlung unterzog. Die ungewöhnlich große Zahl von Krankheitsherden findet darin zum Teil ihre Erklärung. Im Falle II war der beteiligte Handrücken ein ganzes Leben lang zahlreichen Schädigungen, wie ſie der landwirtſchaftliche Beruf mit ſich bringt, ausgeſetzt. Es iſt kennzeichnend für die Bedeutung der Hautbeſchaffenheit, wenn es im Anſchluß an eine Verletzung im Bereich der geſchädigten Hautregion nicht zur acut verlaufenden Reaktion etwa in Form einer Phlegmone oder eines Panaritiums uſw., ſondern zum Bilde der Pyodermia chronica papillaris et exulcerans kam. Der, wie auch in unſerem Falle, mehrfach als Ausgangspunkt der Erkrankung erwähnten Verletzung meiſt geringfügiger Art kommt demnach keine übermäßige Bedeutung für das Zuſtandekommen der Affektion zu, da auch die überwiegende Mehrzahl der beſchriebenen Krankheitsfälle ohne erkenn-

bare Verletzung der Hautdecke entſtanden iſt. Auch die Follikel dürfen, — obwohl häufig als der primäre Entzündungsherd nachgewieſen —, damit wohl nicht für den ganzen weiteren Verlauf der Erkrankung verantwortlich gemacht werden.

Cueni ſucht an Hand von hiſtologiſchen Serienunterſuchungen der Folliculitis et Perifolliculitis capitis suffodiens et abcedens nachzuweiſen, daß die eigenartige entzündlich-reaktive Epithelwucherung ausſchließlich auf Grund eines Entzündungsreizes zuſtande kommt, der von Zerfallprodukten der im Follikel geſtauten Hornmaſſen ausgelöſt wird. Innerhalb der von Follikel aus in die Tiefe geſproßten Epithelſchläuche und derart gebildeten Hohlräume kommt es nach ſeiner Annahme erſt ſecundär zur Eiterbildung durch auf dem vorgebahnten Wege eingewanderte Pyococcen.

Hauck glaubt demgegenüber eine den Krankheitsprozeß vorbereitende Hautſchädigung, die er bei fünf beobachteten Fällen in der Einwirkung von Kampfgaſen des Weltkrieges erblickt, annehmen zu dürfen.

Die Erklärung von Cueni bedarf wohl weiterer Beſtätigungen ſchon für die Folliculitis et Perifolliculitis capitis suffodiens et abscedens, für die Pyodermia chronica papillaris et exulcerans mit ihren teilweiſe nichtfolliculären Formen kann ſie ſicherlich nicht übernommen werden. Die Annahme einer herabgeſetzten biologiſchen Wertigkeit der Haut bildet angeſichts der faſt übereinſtimmend dahinweiſenden Beobachtungen einen Faktor zur Erklärung des Weſens der chroniſchen Pyodermien, der heute unbeſchadet weiterer Forſchungsergebniſſe ziemlich feſtſteht.

Wird auch das hemmungsloſe Fortſchreiten des Prozeſſes wie das in verſchiedenen Fällen beſchriebene diſſeminierte Auftreten dadurch verſtändlich, ſo bleibt doch die Frage noch offen, warum es bei dieſen hartnäckigen und chroniſchen Eiterungsprozeſſen nicht zu einer ſchweren Allgemeinreaktion kommt. Zu ihrer Beantwortung ſoll zuerſt eine herabgeſetzte Virulenz der Erreger in Betracht gezogen werden. Diesbezügliche Verſuche mit Eiter- oder Gewebsſtückchen aus Pyodermieherden führten bei Kaninchen zu ſubcutan ſich entwickelnden, eitrig infiltrierenten Knoten (Zurhelle und Klein) und bei einem Menſchen zu einer Impetigopuſtel (Kumer). Ruiter erzielte beim Kaninchen durch

Eiterüberimpfung eine chroniſche Pyodermie, Mrongovius ſah bei intraperitonnealer Überimpfung keinerlei Reaktion. Andererſeits konnte Ruiter einmal eine acute ſtreptogene Sepsis beim Kaninchen beobachten, die jedoch vielleicht in einer ungewollten Eröffnung der Blutbahn bei der Injektion ihren Grund haben könnte. Zurhelle und Klein berichten bei Verſuchen intracutaner Überimpfung mit Eiter von ihrem Fall III von Auftreten einer acuten Gewebsentzündung mit ödematöſer Schwellung und Abscedierung. Dieſe zum Teil ſich widerſprechenden Reſultate können, zumal bei der Unſicherheit aller Virulensbeſtimmungen, kaum als beweiskräftig erachtet werden.

Die Vermutung aktiver Immuniſierungsvorgänge taucht bei Tſchernoguboff erſtmals auf und wird im ſpäteren Schrifttum mehrfach aufgegriffen. So ſuchten Zurhelle und Klein dieſe Frage im Tierverſuch zu klären und berichten über gelungene aktive Immuniſierung lange Zeit vorbehandelter Kaninchen ſelbſt gegen intravenös gegebene Aufſchwemmungen friſcher Pyococcenkulturen. Iſt damit dieſe Frage auch noch nicht endgültig entſchieden, ſo ſprechen doch die vielen Fälle jahrelangen Beſtehens von Eiterherden für die Annahme einer ſolchen Immuniſierung.

Unſer Fall I zeigt anamneſtiſch eine 18 Jahre zurückliegende Furunculoſe, in deren 10jährigem Verlauf weiterhin eine ſtaphylogene Sycosis und daran anſchließend endlich das acht Jahre zurückliegende Erſtauftreten typiſcher Herde der Pyodermia chronica papillaris et exulcerans. Der trotz ausgebreiteter ſchwerer Hauteiterungen günſtige Verlauf ohne Anzeichen einer Beteiligung des Geſamtorganismus würde geradezu unwahrſcheinlich, wollte man die Vermutung, daß es in dem langen Zeitraum zu ausreichender Antikörperbildung gekommen iſt, ohne weiteres ablehnen.

Es ſcheint letzten Endes ein Zuſammenwirken verſchiedener der angeführten Faktoren Ausbruch und Verlauf der Affektion zu beſtimmen, indem auf einem funktionell unterwertigen Hautterrain, hervorgerufen durch in ihrer Vollwirkſamkeit durch immuniſatoriſche Vorgänge relativ gehemmte Eitercoccen, eine etwa im Sinne einer allergiſchen Reaktion zu denkende chronische Entzündung in atypiſcher Form abläuft.

Ein vergleichender Ueberblick über die Behandlung zeigt

eine Fülle von Maßnahmen. Neben einfacher reinigender und desinfizierender Feuchtbehandlung werden Salben von durchaus indifferenter bis zu ätzender Zusammensetzung empfohlen. Bestrahlungen mit Quarzlicht wurden mehrfach erwähnt, die Resultate lauten wenig ermutigend. Ueber künstliche oder natürliche Sonnenbäder — wie bei unserem Fall I beschrieben — finden sich keine Angaben. Operative Maßnahmen, — in Form von gründlicher Abtragung der unterminierten Hautdecken und -ränder vielfach durchgeführt — werden darüber hinaus sehr eingeschränkt, Die Fälle von Dammann, Carol, Zurhelle und Ruiter, in denen eingreifende operative Maßnahmen zur Anwendung kamen (aus jeweils gegebenen besonderen Indikationen heraus), zeigen ein verstärktes Recidivieren im Wundbereich; zu welcher Ausdehnung der Krankheitsherde es dabei kommen kann, wird aus einer von Zurhelle und Ruiter beigegebenen Abbildung in erschreckender Weise ersichtlich.

Die parenteral zur Anwendung gelangende Therapie beschränkt sich auf die Durchführung einer unspezifischen oder auch spezifischen Aktivierung. Erstere, seltener erwähnt, ließ keine nachweisbaren Erfolge feststellen, solche der letzteren sind sehr umstritten. Man findet Angaben über frappante Wirkung von Autovaccinen, Staphylo- bzw. Strepto-Yatren oder Toxinaufschwemmungen von Pyococcen neben solchen über völliges Versagen dieser Therapie. Ein Punkt ist jedenfalls bei der Bewertung der therapeutischen Resultate zu berücksichtigen: Diese Maßnahmen summieren sich hier fast immer mit den örtlichen. Es wird in den meisten Fällen schwer sein, die Wirkung des Einzelfaktors genau zu beurteilen. Im übrigen spielen individuelle Eigenarten der Reaktionsfähigkeit eine nicht zu unterschätzende Rolle.

Im Allgemeinen ist festzustellen, daß die Behandlung mit unspezifischen, meist ziemlich indifferenten örtlichen Maßnahmen verschiedenster Art wenn nicht Heilung, so doch meist eine güntige Beeinflussung der Affektion erzielen ließ.

Die Prognose kann allgemein quoad vitam als durchaus gut betrachtet werden, quoad sanationem ist diese Bewertung unbedingt einzuschränken. Neben Fällen, die unter einfachsten Reinigungsmaßnahmen prompt abheilten, wird über solche berichtet,

die ſich einer kombinierten konſervativen, internen (ſpezifiſchen bzw. unſpezifiſchen) und chirurgiſchen Therapie gegenüber als ziemlich hartnäckig erwieſen. Die Langwierigkeit des Heilverlaufes führt in vielen Fällen zum Abbruch der Behandlung durch den Kranken oder auch durch die Krankenkaſſe bzw. andere Verſicherungsträger.

Weiterhin begünſtigt eine gegen die Bakterienwirkung nicht voll widerſtandsfähige Haut natürlich Recidive. Bei unſerem Fall I, der infolge ſeiner Ausbreitung eine lange Behandlung erforderlich machte, wurde eine völlige Ausheilung zweimal durch frühzeitige Unterbrechung der Therapie infolge finanzieller Schwierigkeiten verhindert. Das erſtmals dann ſchon nach dreiviertel Jahren aufgetretene ausgedehnte Recidiv läßt die Prognoſe hinſichtlich einer vollſtändigen Ausheilung auch nach der zweiten Behandlung noch ſehr fraglich ſtellen, zumal der Kranke nach ſeiner Entlaſſung aus der Klinik ſofort wieder ſeine frühere Arbeit mit den für ſeine Haut anſcheinend ungünſtigen Umwelt-Einflüſſen aufnehmen mußte. Eine Prognoſe bei unſerem Fall II kann heute während der Behandlung noch nicht geſtellt werden. Nach dem bisherigen Verlauf muß ſie trotz guter Beeinflußung des Krankheitsprozeſſes als fraglich bezeichnet werden. In Widerſpruch zu der allgemein geltenden Anſicht, daß Bewegungseinſchränkungen durch Narbenbildung bei chroniſchen Pyodermien nicht vorkommen, kann mit Sicherheit behauptet werden, daß die Einſchränkung der Fingerbewegung (des Fauſtſchluſſes) hier nicht mehr völlig ſich ausgleichen wird.

Zuſammenfaſſung.

Es werden zwei Fälle von chroniſchen, flächenhafter unterminierend fortſchreitender Hauteiterung mit Übergang in wuchernde Narbenbildung beſchrieben.

Die Diagnoſe Pyodermia chronica papillaris et exulcerans wird an Hand des einſchlägigen Schrifttums mit den heute zur Verfügung ſtehenden Möglichkeiten der Unterſuchung geſichert.

(Einleitend wird das vorhandene Schrifttum einer kurzen zuſammenfaſſenden Betrachtung unterzogen).

Für gütige Ueberlaſſung der Arbeit und zu deren Durchführung gegebene Anregungen bin ich Herrn Univerſitätsprofeſſor Dr. med. Hauck zu ergebenem Dank verpflichtet.

Literaturverzeichnis.

1. *Biberſtein,* Handbuch der Haut- und Geſchlechtskrankheiten. Bd. IX/II: Bakteriologiſche Einleitung zu den Pyodermien.
2. *Bizzozzero,* (Archiv für Dermatologie und Sy. Bd. 114/S. 111: Folliculitis et Perifolliculitis ulcerans serpiginosa.
3. *Bosselini,* Dermatologiſche Zeitſchrift Bd. 96/S. 229: Über eine chroniſch verrucoide Dermatits der unbedeckten Körperteile.
4. *Cueni,* Dermatologiſche Zeitſchrift Bd. 51/II/S. 97: Zur Kenntnis der Pathogenese der Perifolliculitis capitis suffodiens et abscedens E. Hoffmann.
5. *Dammann,* Archiv für Dermatologie und Sy. Bd. 153/S. 278: Pyodermia chronica serpiginosa superficialis ulcerativa.
6. *Dittrich,* Dermatologiſche Zeitſchrift Bd. 62/S. 252: Lupus vulgaris serpiginosus unter dem Bilde einer chroniſchen Pyodermie.
7. *Fiſchel,* Archiv für Dermatologie und Sy. Bd. 139/S. 154: Über eine kleinpuſtulös wuchernde Dermatose.
8. *Galewski,* Handbuch der Haut- und Geſchlechtskrankheiten Bd. XIII/I: Erkrankungen der Haare und des Haarbodens.
9. *Hauck,* Dermatologiſche Zeitſchrift Bd. 53: Beitrag zur Aetiologoe der Folliculitis et Perifolliculitis capitis suffodiens et abscedens E. Hoffmann.
10. *Hilgers,* Handbuch der Haut- und Geſchlechtskrankheiten Bd. II: Saprophytäre und pathogene Bakterien der Haut.
11. *Huber,* Archiv für Dermatologie und Sy. Bd. 49/S. 57: Perifolliculitis suppurativa und frambösiforme Vegetionen im Anſchluß an Ekzem.
12. *Hoffmann Erich,* Dermatologiſche Zeitſchrift Bd. 15/S. 22: Perifolliculitis capitis suffodiens et abscedens.
13. *Hoffmann Heinrich,* Archiv für Dermatologie und Sy. Bd. 151/I/S. 154: Über einige acne-conglobata-ähnliche Fälle.
14. *Jeſionek,* Biologie der Haut: Staphylococcenwirkung.
15. *Jadassohn und Jessner,* Handbuch der Haut- und Geſchlechtskrankheiten Bd. IX/II: Definition und Einteilung zu den Pyodermien.
16. *Köhler,* Dermatologiſche Wochenſchrift Bd. 80: Mitteilung eines eigenartigen Falles von unterminierender Narbenbildung nach chroniſcher Eiterung am behaarten Kopf.
17. *Kogoj,* Archiv für Dermatologie und Sy. Bd. 19/S. 859: Beiträge zur Frage der chroniſchen Pyodermien.
18. *Kumer,* Dermatologiſche Zeitſchrift Bd. 48/S. 1: Über Pyodermia chronica papillaris et exulcerans.

19. *Lucasiewicz*, Archiv für Dermatologie von 1891: Folliculitis exulcerans.
20. *Mucha*, Arzt und Zieler: Die Haut- und Geſchlechtskrankheiten Bd. III: Pyodermia chronica papillaris et exulcerans.
21. *Ruiter*, Archiv für Dermatologie Bd. 149/S. 76: Zum Bilde der Pyodermia chronica papillaris et exulcerans.
22. *Tachau*, Handbuch der Haut- und Geſchlechtskrankheiten Bd. IX/S. 2: Acne-conglobata-ähnliche Dermatoſen-Pyodermia chronica papillaris et exulcerans.
23. *Tſchernoguboff*, Archiv für Dermatologie Bd. 149/S. 76: Zur Frage der chroniſchen Pyodermien. (Ein Fall von chroniſch vegetierender Pyodermie).
24. *Tiſchinenko u. Kroicik*, Dermatologiſche Zeitſchrift Bd. 53/S. 11: Zur Frage der Pyodermia chronica serpiginosa.
25. *Zurhelle und Klein*, Dermatologiſche Zeitſchrift Bd. 46/S. 63: Chroniſch vegetierende und ulcerierende Pyodermien mit serpiginöſem Fortſchreiten und flächenhafter Narbenbildung. (Pyodermia chronica papillaris et exulcerans).
26. *Zurhelle und Ruiter*, Archiv für Dermatologie Bd. 151/S. 387: Kliniſcher und experimenteller Beitrag zur Pyodermia chronica.

Lebenslauf.

Ich, Friedrich Otto Scheider, wurde geboren am 8. IX. 1909 zu Ansbach als Sohn des damaligen Rechnungskommiſſärs Friedrich Scheider und ſeiner Ehefrau Emma, geborene Rueff.

Von 1915 bis 1919 beſuchte ich die Volkshauptſchule Schwabach und trat dann in die humaniſtiſche Abteilung des Progymnaſiums mit Realſchule Schwabach über. Von hier erfolgte 1925 mein Übertritt an das Neue Gymnaſium Nürnberg, an dem ich 1928 die Reifeprüfung ablegte. An der Univerſität Erlangen widmete ich mich dem Studium der Medizin und legte dortſelbſt 1931/32 die mediziniſche Vorprüfung und im Herbſt 1933 das mediziniſche Staatsexamen ab. Seither arbeitete ich an der Univerſitätsklinik für Haut- und Geſchlechtskrankheiten Erlangen, am Landkrankenhaus Coburg und an einem Sanatorium für Stoffwechſelkrankheiten in Bad Mergentheim an meiner ärztlichen Ausbildung. Die ärztliche Approbation für das Deutſche Reich erhielt ich mit dem 27. Dezember 1934.